



# Aspirácia potravy s fatálnym dôsledkom - kazuistika

*Nosál', S., Bělohlávek, T.*



*Klinika detskej anestéziológie a intenzívnej medicíny  
Jesséniova lekárska fakulta UK Martin, Slovensko*



*VII. Dětské polytrauma, Ostrava 2024*

# Kazuistika – 10 ročné dievča, 39,5 kg

## Anamnéza

RA: bez pozoruhodností, AA: negat.,

## OA:

- prvé dieťa z druhej gravidity, počas gravidity matka bez obtiaží, pôrod 2 týždne pred termínom, spontánne, záhlavím, kriesená nebola, phm-2800 g/48 cm,
- novorodenecký icterus - fototerapia, dojčená 8 mes.,
- operácie a úrazy-0,
- dispenzarizovaná nie je, dlhodobo lieky neužíva, chorá nebýva často,
- **25.9.-28.9.2017** hospitalizovaná v NsP Žilina na DO pre podozrenie na infekčnú monokleózu a streptokokovú pneumoniou - ATB až do 3.10.2017. Vitaminoterapia.

3.10.2017

- **NIEKEDY poobede** bola u starej mamy - jedla nejakú dobošku asi aj hrozno.
- prišla za starou mamou sťažovala sa že zvracala a nemôže dýchať
  - bola pri vedomí, vedomie lucídne, poloha aktívna.
- privolali matku a spolu išli do ich bytu (o dve poschodia vyššie)
- stále sa sťažovala, že nemôže dýchať, otvorili okno ale stále nemohla dýchať

3.10.2017

- naraz začala sipiet', matka volala RLP (17.15 hod.)
- lekár operačného strediska jej kázal dieťa uložiť, a ostal na linke že jej bude radiť čo robiť (vyslaná RLP 17.16 hod.)
- náhle prestala dýchať, začala modrieť,
- lekár jej kázal začať vykonávať masáž srdca a umelé dýchanie (KPR až do príchodu RLP).

**3.10.2017**

**17.34 hod.**

**19 min. od hlásenia**

- pri príchode RLP - lekár diagnostikoval:
  - **asystoliu,**
  - **fixovanú mydriázu a zástavu dýchania pri aspirácii,**
- zahájená ALS s OTI + UPV,
- z dutiny ústnej manuálna extrakcia väčších kusov dobošky z DÚ,
- po cca **14 min** obnova sinusového rytmu,
- pre epistaxu tamponáda nosa

3.10.2017

17.50 hod.

35 min. od hlásenia

- z miesta udalosti konzultované KDAIM UNM
- rozhodnuté o urgentnom preklade priamo na naše pracovisko (bez zastavenia sa v regionálnej nemocnici)
- neskôr v sanitke opäť **asytolia**,
- ALS - úspešná (po 10 minútach),
  - saturácie v norme,
  - mierna hyperkapnia,
  - mydriáza, areflexia,

3.10.2017

18.45 hod.

90 min. od hlásenia

### Príchod na KDAIM UNM

- UPV PSIMV,  $FiO_2$  – 1,0, satur. $O_2$  99%,
- asymetria dýchania – vľavo oslabené
- bilat.vlhké fenomény, hlien sa
- sínusová tachykardia 127/min., NIBP 151/119
- hypotermia 33,1 st.C,
- GCS 3, areflexná kóma, netlmená
- fixovaná mydriáza, neskôr mióza s naznačenou FR

Acidobáza:  $PO_2$ : 18,97,  $PCO_2$ : 4,97, pH: 7,072, BE: -18,8,  $HCO_3$ : 10,6,  $O_2$ : 97,8,

Sérum: GLU: 21,7, AST: 6,30, ALT: 4,24, CRP: 0,7,

Krvný obraz: WBC: 38,30,

**3.10.2017**

KDAIM UNM

- UPV PSIMV, PEEP 7, FiO<sub>2</sub> – 0,7, satur.O<sub>2</sub> 98%,

### **Urgentná bronchoskopia**

- malé množstvo zvyškov stravy a zvratkov v lúmene ETK
- koniec ETK v pravom hlavnom bronchu, pod kontrolou úprava polohy ETK
- z oboch hlavných bronchov odsaté zvratky, kúsky Horalky, šupky a jadierka z hrozna – extrakcia
- spriechodnenie dostupných DC
- mierna hyperemia slizníc trachey a bronchov



3.10.2017

## Urgentné ORL konzílium

**epistaxa**- postresuscitačná

- extrahované gelaspony,

### Orofaryng

- identifikované koagulá, odsaté **cudzie telesá** (jadierka asi z hrozna, možno aj šupky),

### Nosohltan

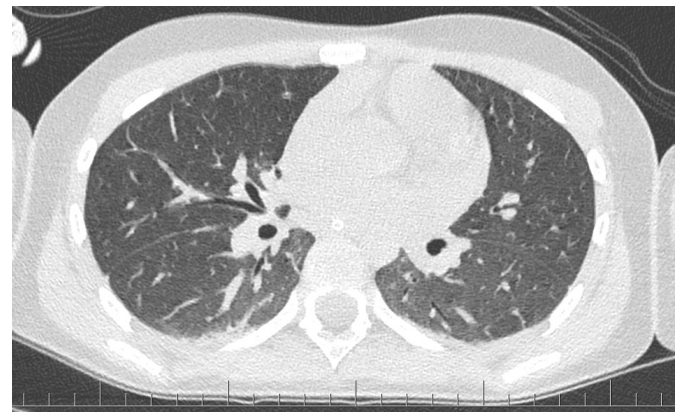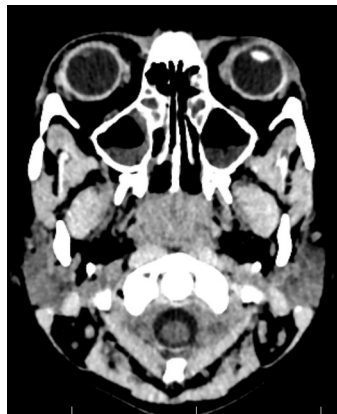
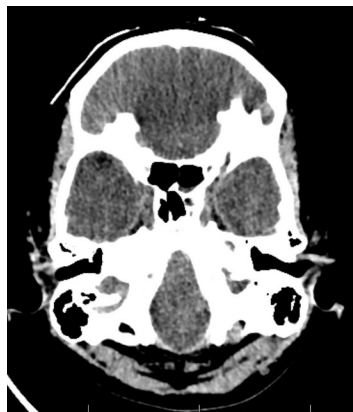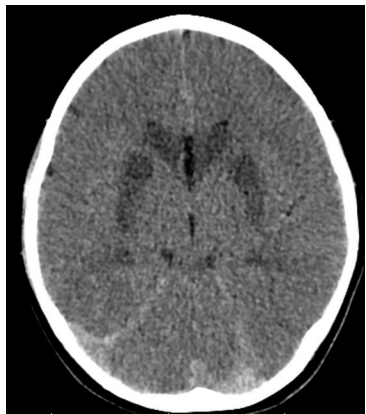
- odsaté **cudzie telesá**

Jazyk - identifikovaná **drobná ragáda** pri koreni jazyka vľavo

3.10.2017

## CT mozgu a hrudníka

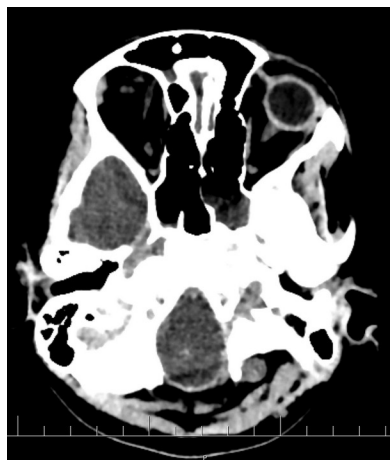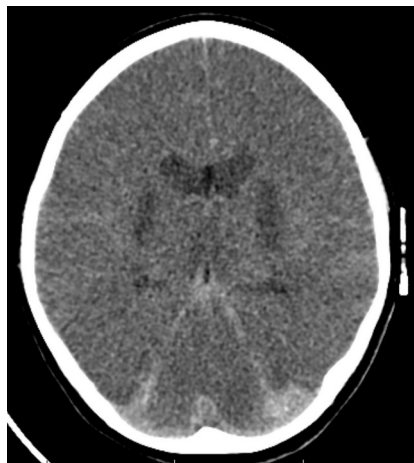- hypoxicko-ischemické zmeny v bazálnych gangliách symetricky obojstranne,
- -incip. difúzny edém mozgového tkaniva
- dystelektatické lemy v dolných lalokoch pľúc,
- sinusitis v maxilárnych dutinách.



5.10.2017

## CT mozgu

- difúzny edém mozgového tkaniva v progresii,
- došlo k ďalšiemu spotrebovaniu SA priestorov,
- užší komorový systém,
- prítomná descendentná transtentoriálna herniácia mozgového tkaniva a prolaps cerebellárnych tonzíl.

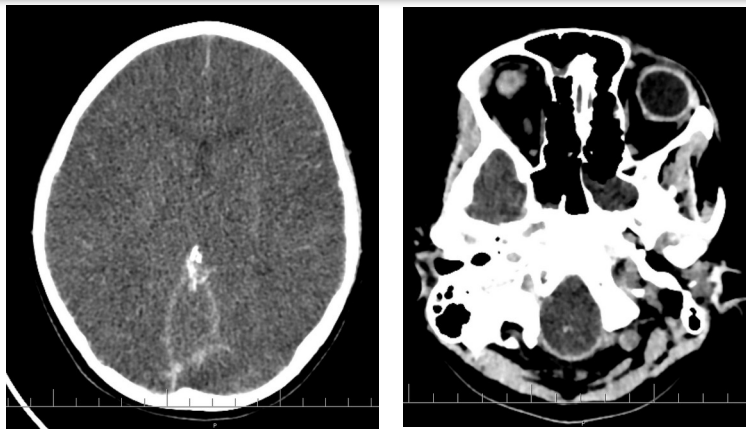


10.10.2017

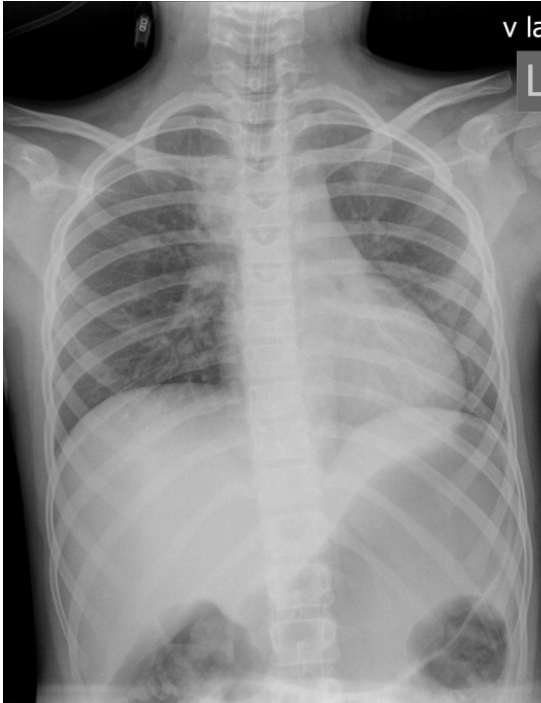
## CT mozgu

v porovnaní s CT vyšetrením z 5.10.2017

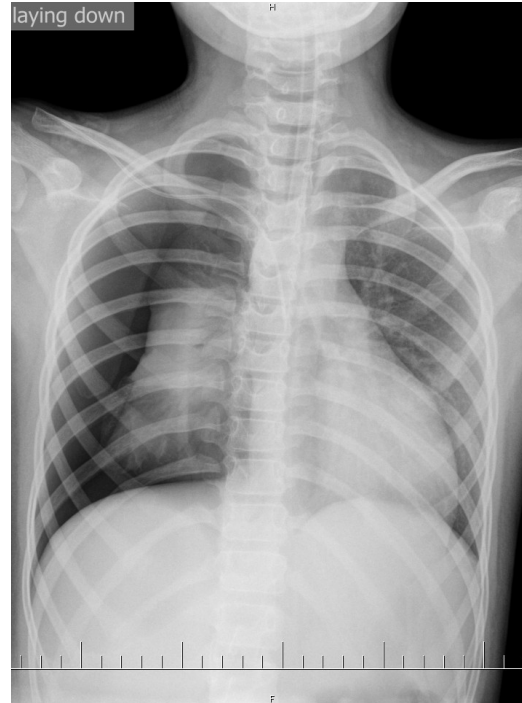- pretrváva spotrebovanie SA priestorov,
- diferenciácia bielej a šedej hmoty je takmer kompletne zmazaná- globálna ischemia.
- mozgové splavy majú priemernú denzitu 70-75 HU,
- zvýšenú denzitu majú taktiež IC tepny- susp. trombóza.
- bazálne ganglia t.č. majú vyššiu denzitu ako minule.



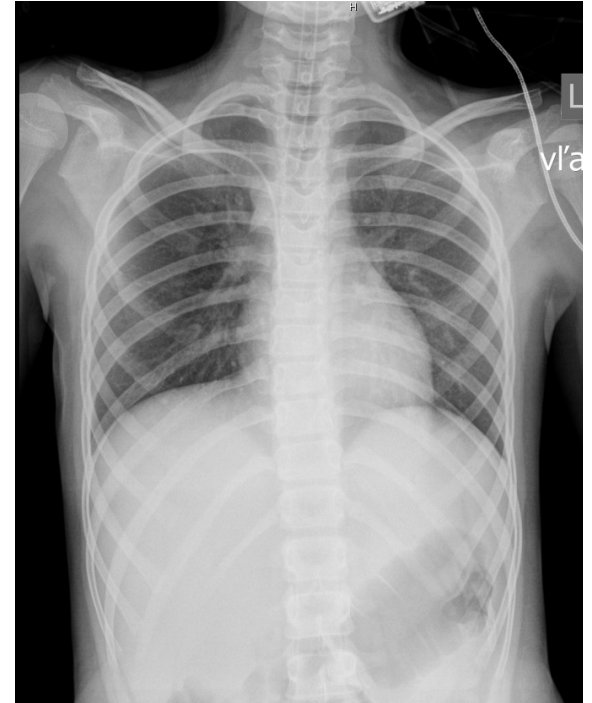
**3.10.**



**5.10.**



**8.10.**



## Neurologické konzília

3.10.17 23.<sup>15</sup>

Z.: hypoxicko-ischemické zmeny bazálnych ganglií symetricky bilat. incip. difúzny edém mozgového tkaniva. Bez intrakraniálnej hemoragie.

10.10.17 13.<sup>42</sup>

Z: areflexná kóma, ťažký hypoxicko - ischemický edém mozgu, globálna ischémia, mozgu, dediferenciácia bielej a šedej hmoty mozgu, susp. tromboza IC ciev

11.10.17 14.<sup>40</sup>

Z: mozgová areflexia. Odp.: realizovať apnoický test

## Neurologické konzília

12.10.2017 07.<sup>54</sup>

Z: klinicky prítomná mozgová areflexia,  
1. a 2. apnoický test pozitívny.

Podľa paragrafu 43 ods. 7 zákon č. 576/2004 Z.z. **spĺňa pacientka  
kritéria smrti mozgu**

08.<sup>10</sup>

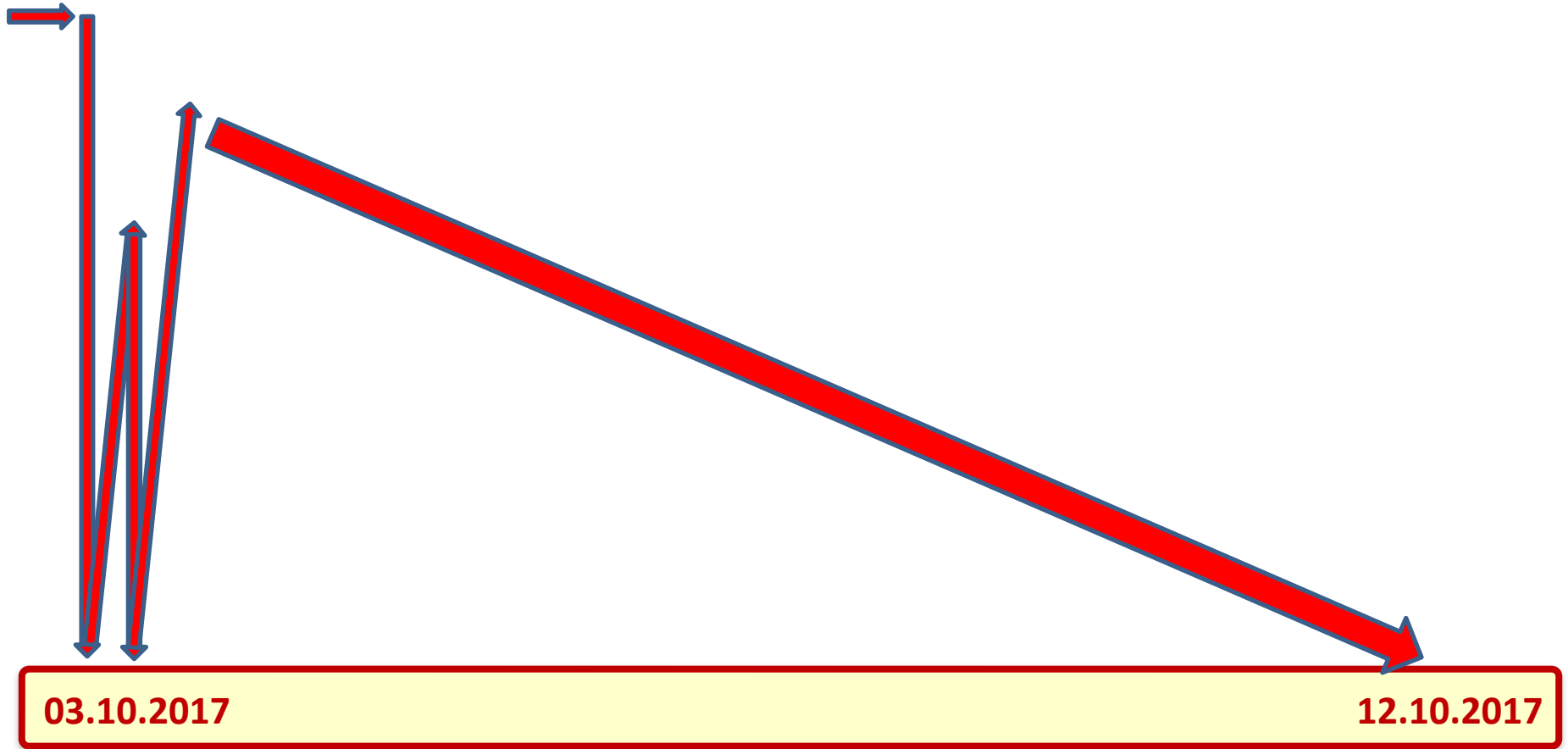
- informovanie rodičov o mozgovej smrti dieťaťa
- podľa platnej legislatívy SR zastavená inotropná podpora Noradrenalínom, zastavená UPV a TPN.

11.<sup>37</sup>

- EKG - asystólia, apnoe, konštatovaný **exitus letalis**,
- Informovaný príbuzní a lekár UDZS,
- odporučená zdravotno-bezpečnostná pitva



# Klinický priebeh

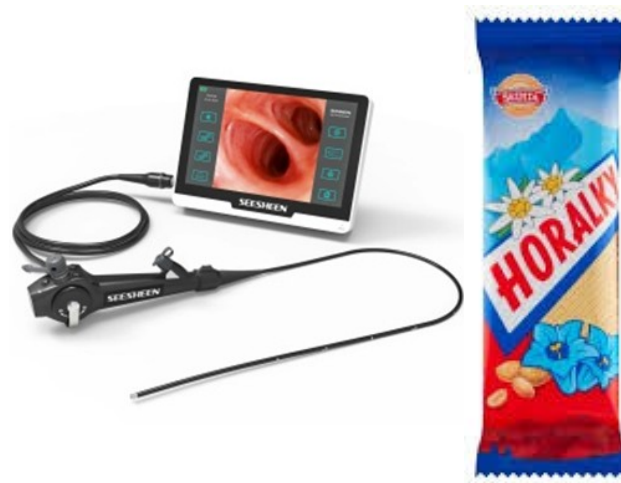

## Namiesto záveru – zdravé dieťa „vytúžený jedináčik“

Po boji je každý generál

Čo sa podpísalo na tejto udalosti:

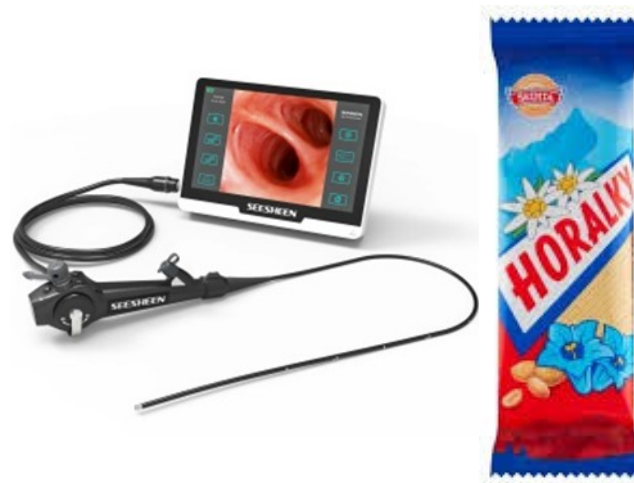- nedoliečená pneumonia
- sinusitis
- dlhý časový úsek od zvracania a aspirácie po zavolanie RLP o profesionálny lekársky zásah
- čo sa udialo že došlo k zvracaniu a aspirácii?
- zvracala sama nikto to nevidel.
- stratený čas privolaním matky
- stratený čas chodením po paneláku
- nedostatočná laická BLS



## Urobila posádka RLP chybu – NIE!!!

Čo by sa dalo urobiť ideálnejšie?

- pri zásahu použiť flexibilný videobronchoskop
  - overenie polohy konca ETK
  - možnosť vizualizácie aspirátu a lepšie poodsávanie trachey a bronchov
  - možnosť kontroly DÚ a nasopharyngu
- **v tomto prípade by to však nijako neovplyvnilo výsledok**
- Možno raz budú všetky posádky RLP vybavené prenosným UZ ako aj flexibilným bronchoskopom





Jesseniova lekárska fakulta Univerzity Komenského v Martine  
Univerzitná nemocnica Martin  
Klinika detskej anestéziológie a intenzívnej medicíny JLF UK a UNM  
Klinika pediatickej anestéziológie a intenzívnej medicíny DFN a UJPS Kosice  
Sekcia pediatickej intenzívnej starostlivosti SSAIM SLSS  
OZ na pomoc kriticky chorým deťom severného Slovenska



**Ďakujem za pozornosť**



**Vás srdečne pozývajú na**

**7. Valčianske nástrahy**  
**a Internal meeting SPIS SSAIM**  
**8.5. – 10.5. 2025**

**SNOWLAND - Valčianska dolina**



**1. Informácia**